

Université Ferhat Abbas Sétif 1  
faculté de médecine.  
Service de médecine interne.

Module: endocrinologie

Titre du cours: insuffisance  
d'antéhypophysaire

Enseignant dr Tanto

Date 07 / 04/2020

# INSUFFISANCE ANTÉHYPOPHYSAIRE

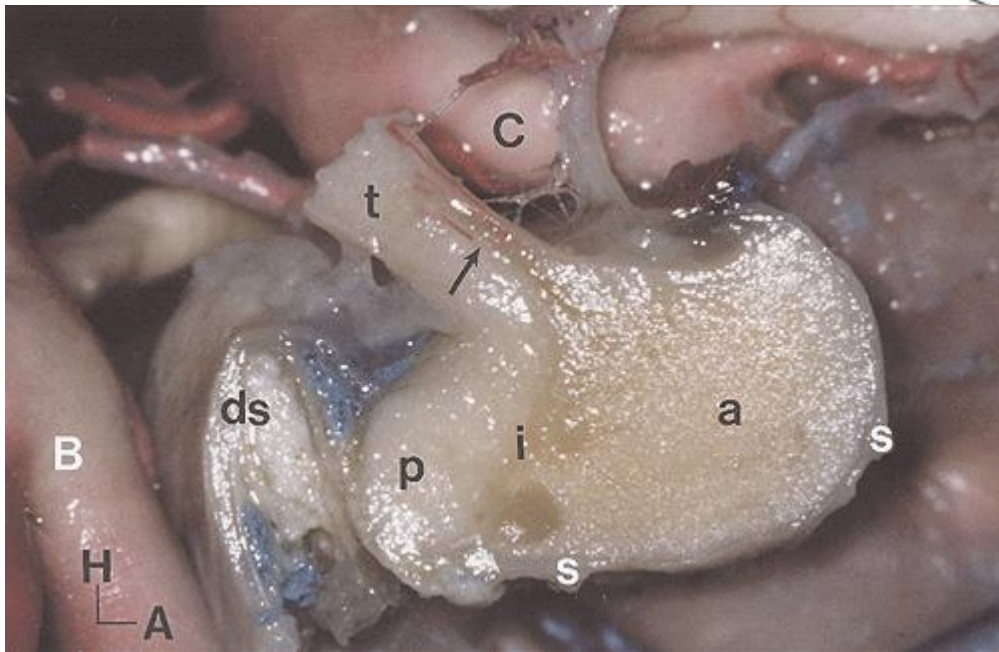
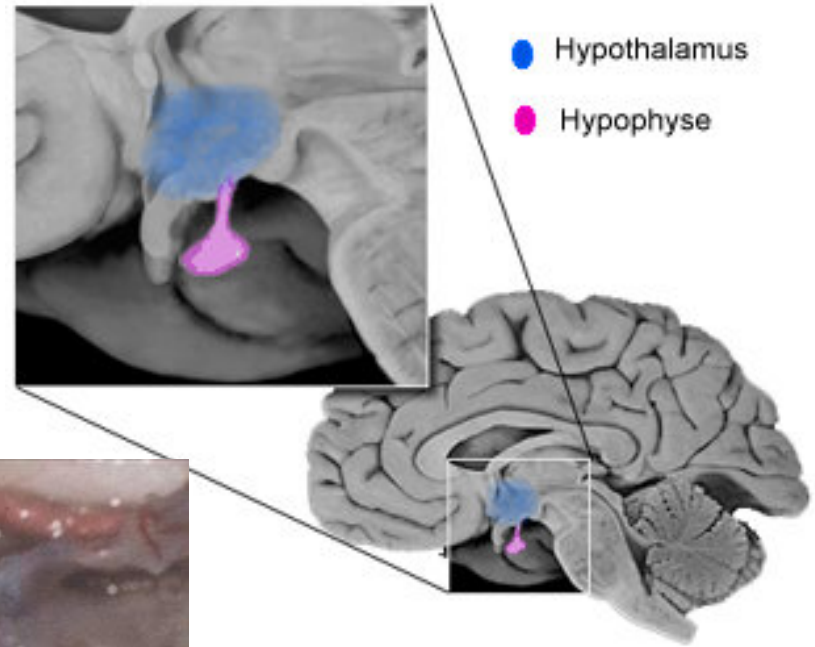
**4<sup>ème</sup> année endocrinologie**  
**Faculté de médecine de Sétif**  
**Service de médecine interne**  
**F TANTO R MALEK**

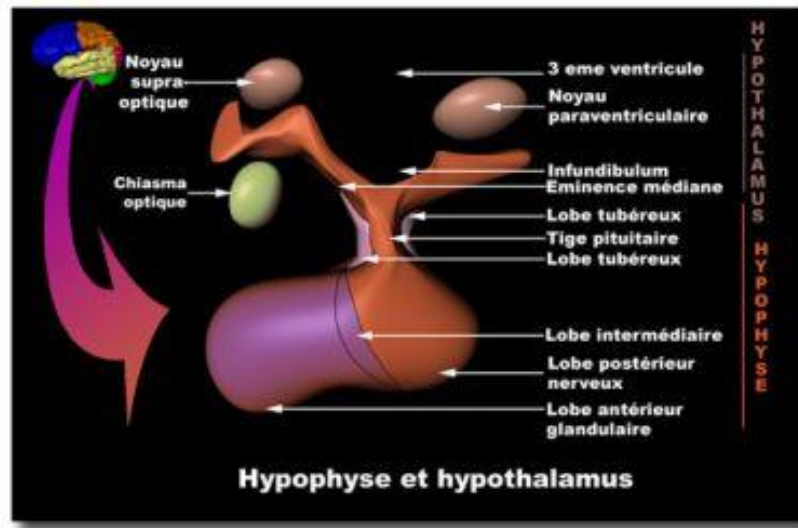
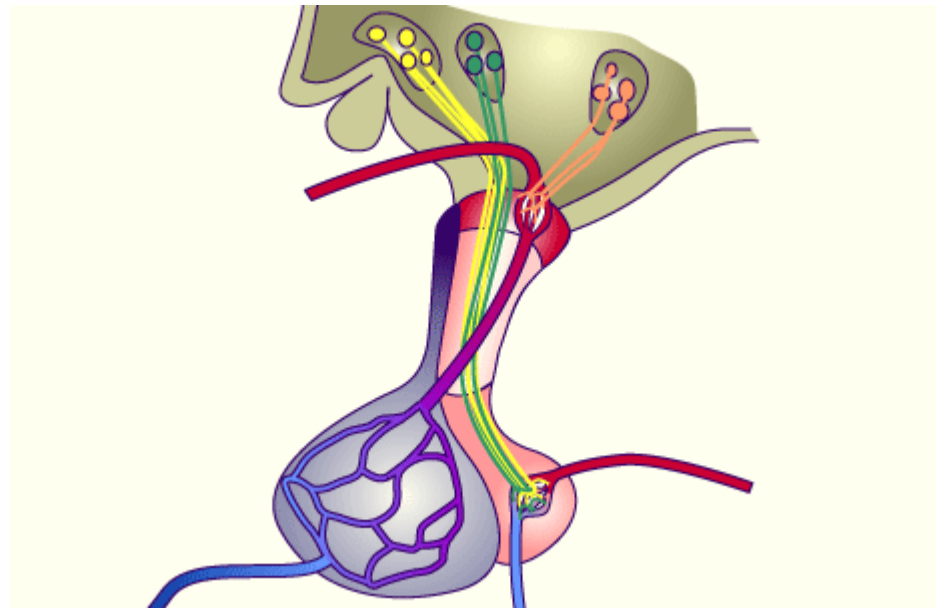
# I - Définition

- Elle se définit comme déficit **complet** (panhypopituitarisme) ou **partiel** touchant une ou plusieurs hormones antéhypophysaires (ACTH, TSH, LH, FSH, GH ou prolactine )
- Toute suspicion d'insuffisance antéhypophysaire doit conduire à l'évaluation des 5 axes hypophysaires

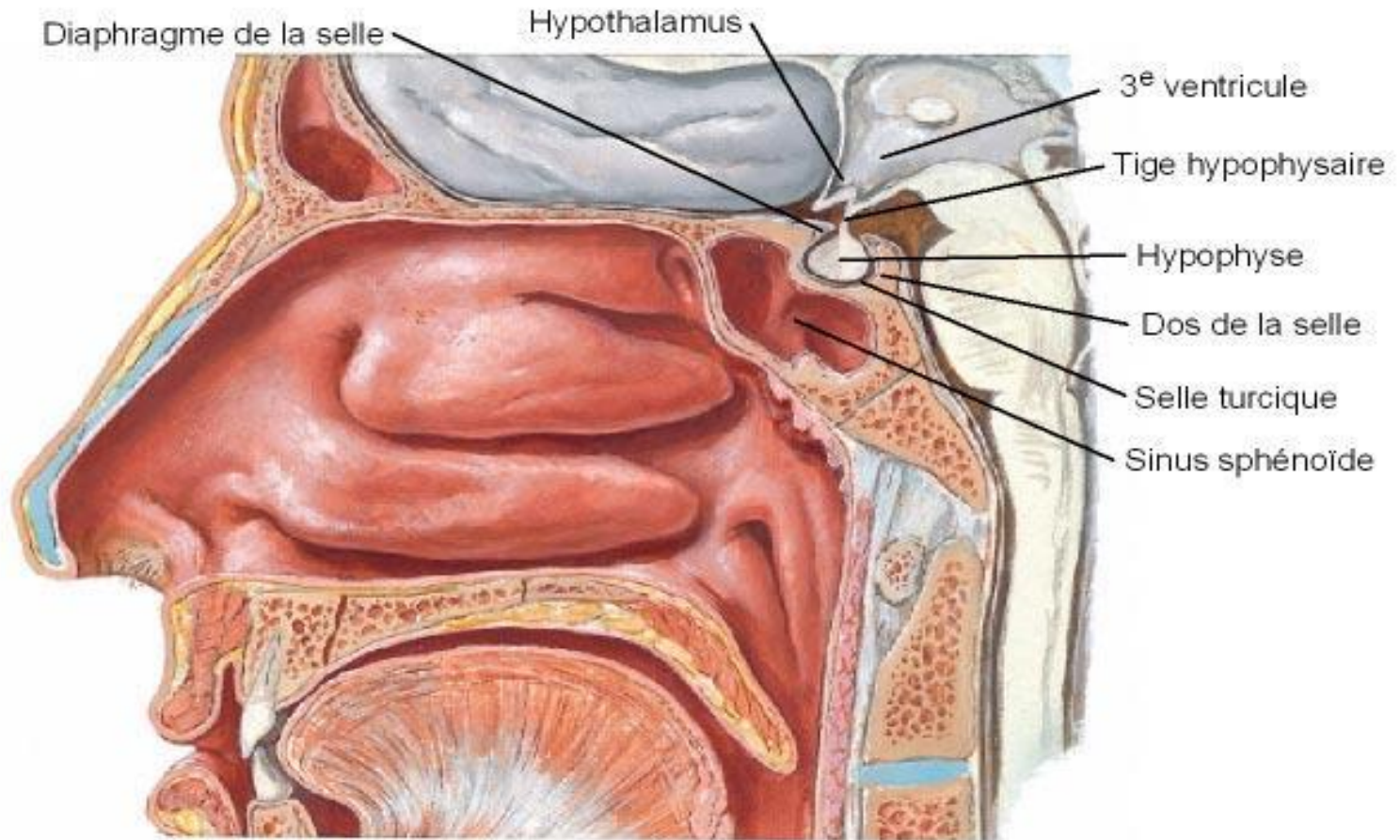
# I - Définition

- Les manifestations cliniques sont très variables.  
L'hypopituitarisme n'est évident que lorsque 70-75% de l'antéhypophyse est détruite.
- L'insuffisance hypophysaire est plus un syndrome biologique qu'un syndrome clinique.





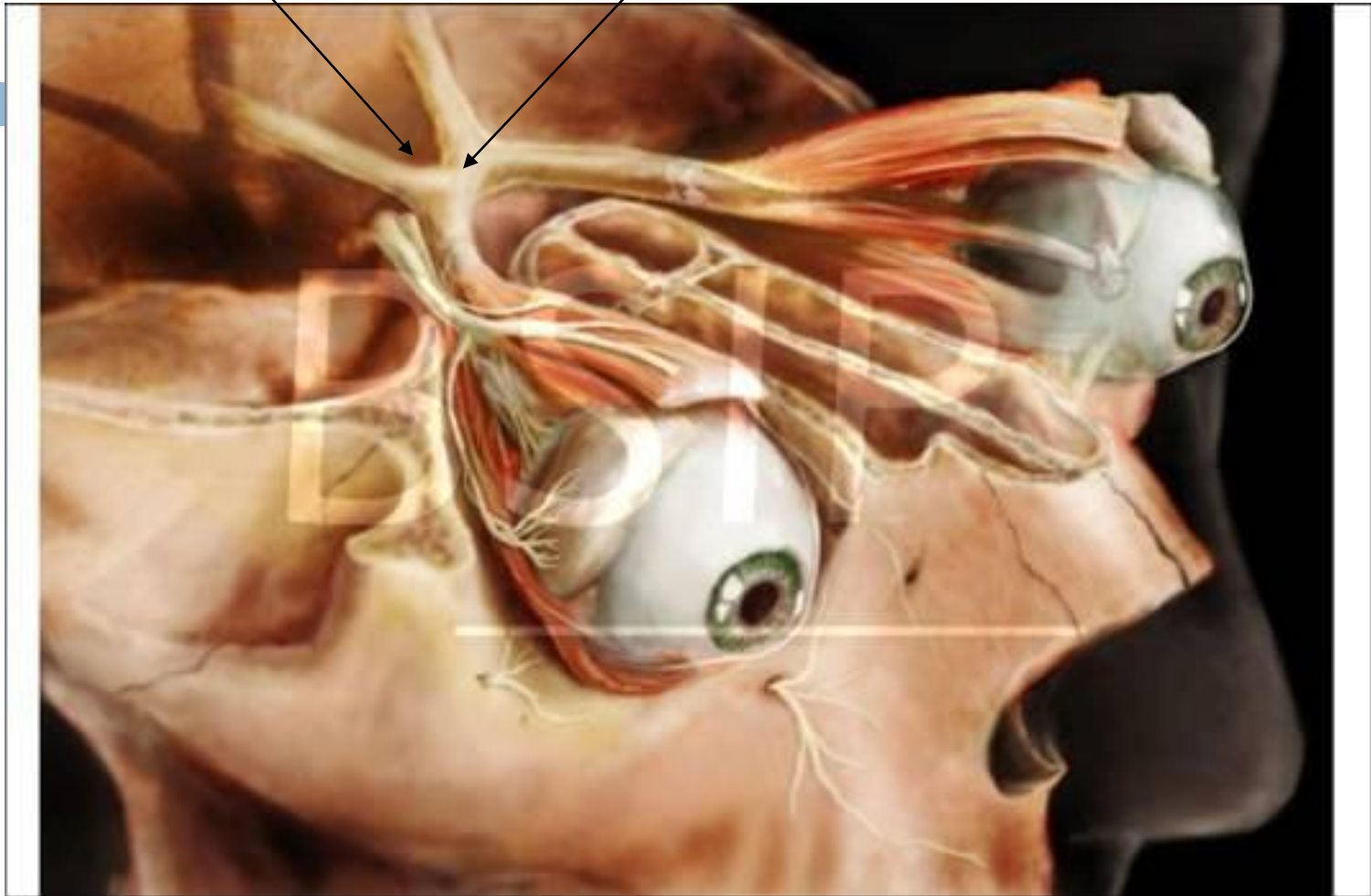# Hypophyse





Emplacement de l'hypophyse

Chiasma optique





## II – Rappel physiologique

- L'hypophyse est situé dans la cavité osseuse de la selle turcique
- Elle est constitué de deux lobes : l'antéhypophyse en avant et la posthypophyse en arrière.
- Elle est situé en avant de la post hypophyse , et sous l'hypothalamus au quelle elle est reliée par la tige pituitaire
- L'hypophyse contient 5 lignées de cellules (corticotrope , thyrotrope, gonadotrope, somatotrope, lactotrope)

# II – Rappel physiologique

- La GH ou hormone somatotrope
- L'ACTH ou hormone corticotrope
- La TSH ou hormone thyroïdienne
- les gonadotrophines LH et FSH
- La prolactine, hormone lactotrope

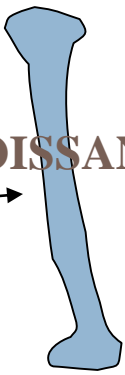**HYPOTHALAMUS**

TRH  
GnRH  
CRH  
GHRH  
PIF

**ANTEHYPOPHYSE**

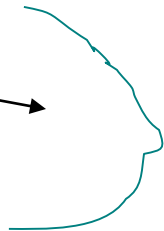
Hormone de croissance  
GH

CROISSANCE



TSH

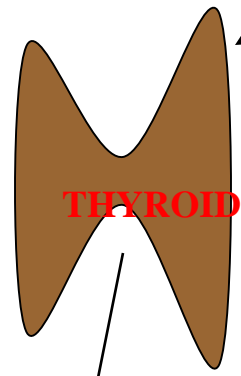
prolactine  
ACTH



LAIT

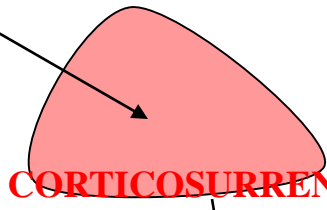
LH

FSH



THYROIDE

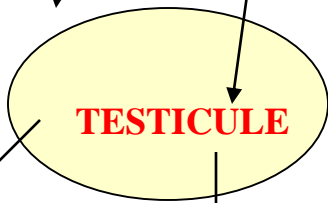
T3 T4



CORTICOSURRENALE

CORTISOL

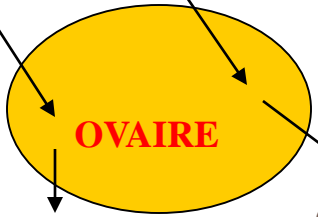
ANDROGENES



TESTICULE

TESTOSTERONE

SPZ




OVAIRE

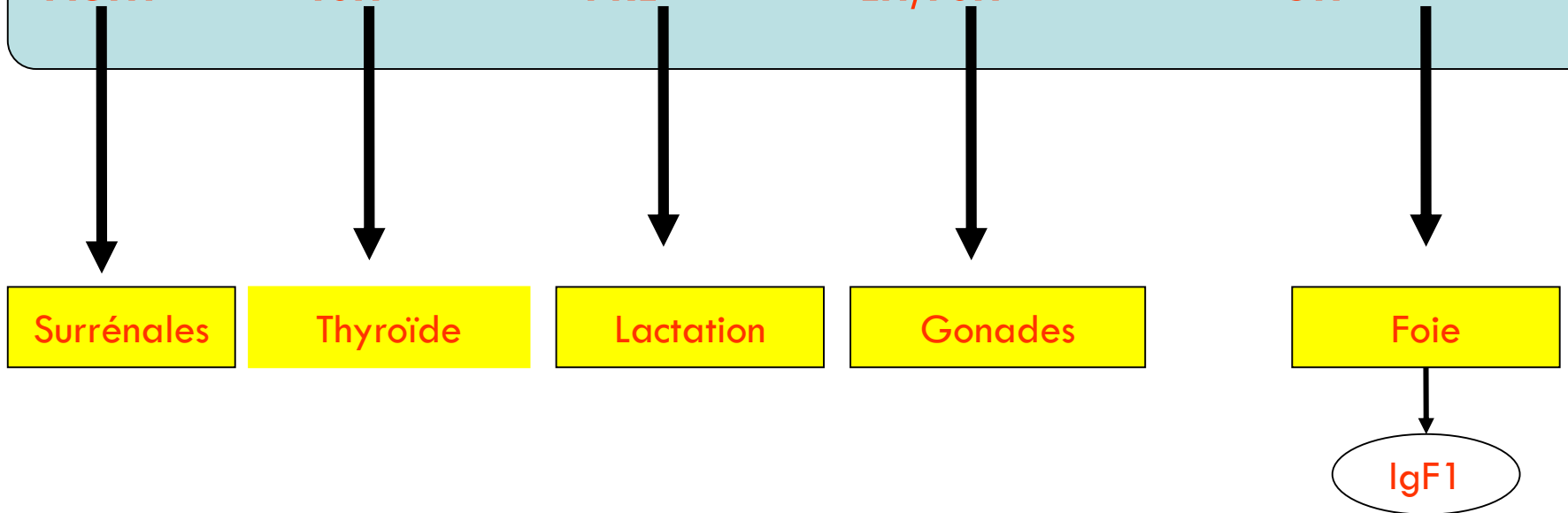
ESTRADIOL

OVULATION

# Hypothalamus



# AnteHypophyse



# III - Physiopathologie

- ❑ Sur le plan physiopathologique, on distingue :
  - Les atteintes primitivement pituitaires
  - Les déficits antéhypophysaires secondaires à une atteinte hypothalamique.

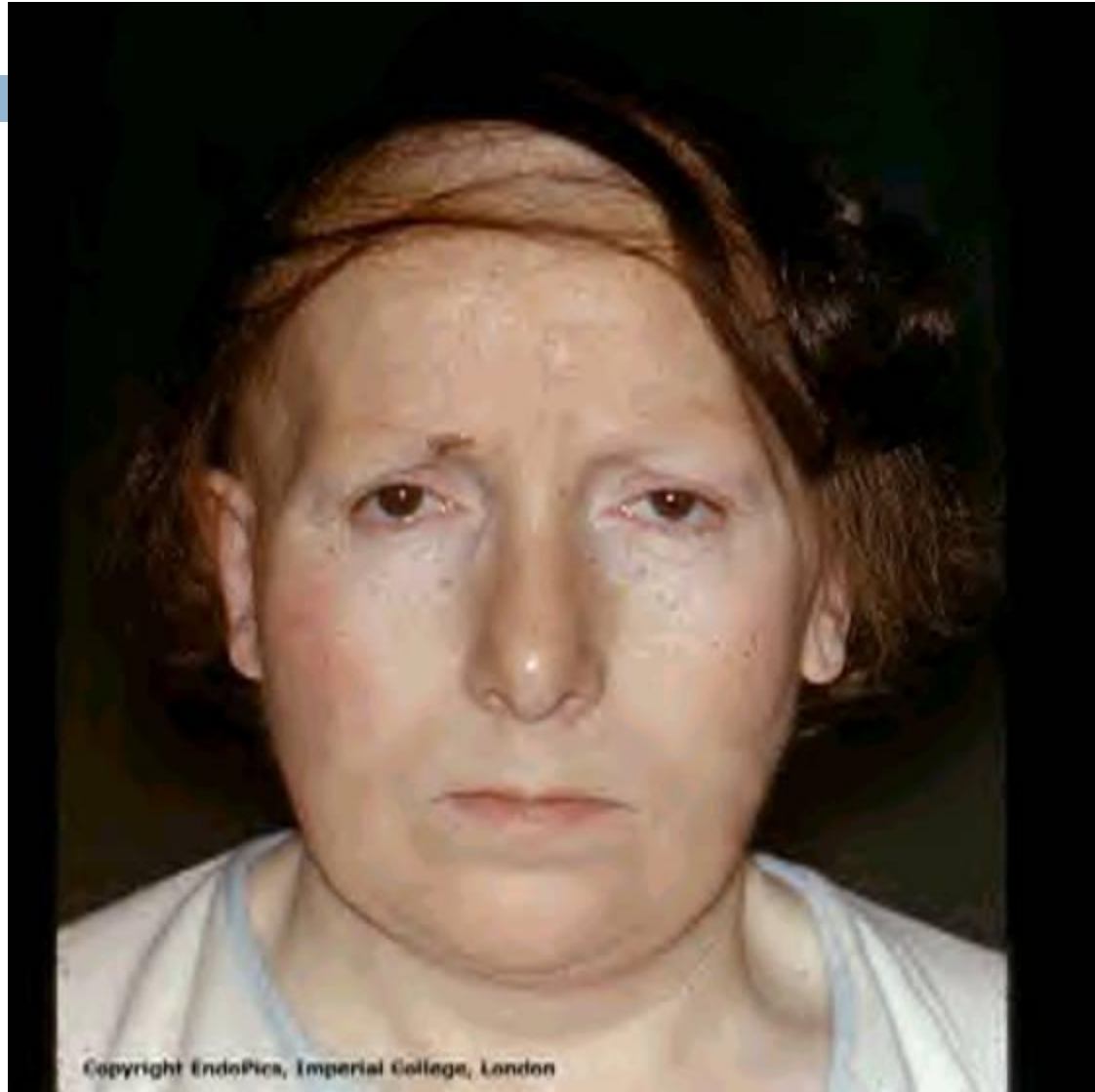# III- physiopathologie

- ❖ Les mécanismes peuvent être mis en jeu :
  - Destruction des cellules hypophysaires par envahissement du à la tumeur
  - Compression ou envahissement de la tige pituitaire
  - Nécrose de l'hypophyse
  - Inflammatoire

# III- physiopathologie

- Toutes les lignées hypophysaires atteintes de manière isolée ou associée , cependant , l'atteinte la plus précoce et la plus fréquente est celle de la lignes gonadotropes
- Quand il s'agit d'un adénome sécrétant, les signes propres de l'adénome s'ajoutent à ceux de l'insuffisance antéhypophysaire.





Copyright EndoPics, Imperial College, London

# IV – Signes cliniques

- Aspect clinique: chez l'adulte l'aspect est très évocateur:
  - Pâleur, faciès un peu « vieillot »
  - Dépigmentation des aréoles mammaires et des organes génitaux externes , peau mince ,froide sèche, avec des rides fines au niveau du front et la partie externe des orbites
  - Dépilation complète au niveau des aisselles et du pubis++++(déficit androgènes surrénaliens et gonadiques)

# IV – Signes cliniques

- **Déficit gonadotrope**
- ❖ **Hypogonadisme masculin :**
  - Atrophie testiculaire
  - Diminution de la pilosité
  - Diminution de la musculature et de la force musculaire , dysfonction érectile et baisse de la libido
  - Impuissance , stérilité
  - ostéoporose

# IV – Signes cliniques

## ❖ **Hypogonadisme féminin**

- ❑ Aménorrhée ou autres troubles des règles
- ❑ Atrophie vulvaire , sécheresse vaginale
- ❑ Atrophie mammaire
- ❑ Perte de la libido
- ❑ Stérilité
- ❑ Ostéoporose
- ❑ **Absence de bouffées de chaleur**

# IV – Signes cliniques

- ❖ **Déficit somatotrope :**
  - Pas de conséquence clinique chez l'adulte,
  - Retard de croissance chez l'enfant, fréquence des accidents hypoglycémiques.
  - Diminution de la masse maigre (musculaire), augmentation de la masse grasse (en particulier abdominale)
  - Rarement de manifestations hypoglycémiques favorisées par l'insuffisance corticotrope associée

# IV – Signes cliniques

## ❖ **Déficit corticotrope :**

### □ **Dépigmentation**

□ Asthénie dès le réveil s'accentuant au cours de la journée

□ Hypotension artérielle

□ Hypoglycémie

□ hyponatrémie

# IV – Signes cliniques

- ❖ **Déficit thyroïdote**
- On retrouve les signes d'hypothyroïdie périphérique à l'exception du **myxœdème**
  
- **Absence de goitre**



# IV – Signes cliniques

- ❖ **Déficit en prolactine :**
  - N'a de répercussion clinique qu'en cas de nécrose hypophysaire du post-partum où l'on rencontre une absence de montée laiteuse.

# V. LES FORMES CLINIQUES :

## ✓ **Chez l'enfant :**

- le retard de croissance est surtout marqué lors de la puberté, réalisant un nanisme harmonieux.
- L'hypogonadisme et l'absence de soudure des cartilages de conjugaison sont associés.
- Le développement intellectuel est normal.

# V. LES FORMES CLINIQUES :

- ✓ **Par contre chez le vieillard:**
  - ❑ la symptomatologie est frustrée et mise sur le compte de l'âge.
- ✓ **Les formes incomplètes** sont fréquentes, dominées par une **insuffisance gonadique** complétée par la suite par une hypothyroïdie et/ou une insuffisance corticosurrénalienne.

# V. LES FORMES CLINIQUES :

## ✓ **les formes associées**

□ La présence d'un **adénome hypophysaire** peut avoir 3 conséquences :

➤ Un syndrome d' hypersécrétion de la lignée concernée:

1- Adénome mono sécrétant

( hyperprolactenemie , acromégalie , maladie de cushing , hyperthyroïdie , adénome gonadotrope )

2- Adénome mixte : surtout 2 ente eux  
GH + prolactine le plus fréquent

➤ Un syndrome tumoral

➤ Syndrome d'insuffisance antéhypophysaire

# V. LES FORMES CLINIQUES :

- ❖ **Les formes compliquées :**
  - Insuffisance surrénale aiguë
  - Coma hypoglycémique

# V. LES FORMES CLINIQUES :

## □ Coma hypophysaire :

- ✓ Coma hypothermique, le début de la symptomatologie est progressif avec asthénie, hypotension.
- ✓ L'hypoglycémie et l'hyponatrémie de dilution sont des signes évocateurs.
- ✓ Coma calme sans signe de localisation.

# VI- les examens complémentaires

## 1 - La biologie :

- Hypoglycémie : par insuffisance somatotrope et corticotrope
- Hyponatrémie : liée à l'insuffisance thyroïdienne et corticotrope
- La kaliémie est normale
- Anémie : insuffisance thyroïdienne et corticotrope
- hypercholestérolémie : insuffisance thyroïdienne



# VI- les examens complémentaires

## 2 - Dosages hormonaux :

- L'affirmation d'un déficit particulier d'origine haute repose sur la mise en évidence d'une baisse des taux d'hormones périphériques et, conjointement, de la non-élévation du taux de la stimuline correspondante.

# VI- les examens complémentaires

## ❖ Exploration du déficit gonadotrope

### ✓ **chez la femme :**

□ oestradiol bas associé FSH et LH non élevées (basses)

□ Le test au GnRH permet de différencier atteinte hypophysaire et hypothalamique :

- une réponse est plutôt d'origine hypothalamique

- tandis qu'une absence de réponse est en faveur d'une atteinte hypophysaire.

✓ **chez l'homme :** testostérone basse associée à des gonadotrophines (basses)

# VI- les examens complémentaires

## ❖ Exploration du déficit corticotrope

- ❑ Cortisol à 8 h abaissé ou normal
- ❑ ACTH bas ou normal
- ❑ Test au synacthène retard positif
- ❑ Test de stimulation négatif ( origine haute ) : test CRF , hypoglycémique insulinique
- ❑ L'aldostérone plasmatique est normale.

# VI- les examens complémentaires

## ❖ Exploration du déficit thyroïdienne

- Les formes libres des hormones thyroïdiennes et la TSH sont conjointement retrouvées diminuées.
- Le test de stimulation est le **test au TRH** qui montre une absence de réponse.

# VI- les examens complémentaires

## ❖ Exploration du déficit somatotrope

- ❑ Le test de stimulation de l'axe somatotrope le plus utilisé est :
  - ✓ **hypoglycémie insulinique :**
    - injection d'insuline IV (0,1 U/kg) sous surveillance clinique et glycémique.
    - La stimulation est considérée comme suffisante si le pic de GH atteint sous stimulation est au moins de 20 mUI/l.
- ❑ Un déficit sévère est défini par un taux de GH inférieur à 10 mUI/L.

# VI- les examens complémentaires

## ❖ Exploration du déficit lactotrope

- La prolactine est diminuée , il est inutile de recourir à des tests de stimulation

# VI- les examens complémentaires

## 3-Imagerie :

### □ Les radiographies de la selle turcique

- une augmentation de la taille de la selle, accompagnée d'une déminéralisation
- Une déformation des parois, parfois une image de double-fond sur le cliché de face.
- Des **calcifications** sont évocatrices de crâniopharyngiomes mais peuvent être le témoin d'autres tumeurs.

# VI- les examens complémentaires

## □ Le scanner

- ✓ microadénomes à partir d'une taille de 3mm de diamètre mais ce n'est pas toujours le cas.
- ✓ Les macroadénomes sont plus facilement mis en évidence.
- ✓ L'extension locorégionale doit alors être précisée.



# VI- les examens complémentaires

- ❖ **L'imagerie par résonance magnétique :**
  - Elle permet parfois de visualiser des micro adénomes invisibles au scanner
  - Elle est possible chez la femme enceinte mais impossible en cas de pacemaker ou de matériel métallique intracrânien

# VI- les examens complémentaires

## ❖ **Bilan ophtalmologique :**

- Etude du champ visuel
- Il est systématique en cas de macroadénome , envahissement du chiasma optique , et en cas de trouble visuel

# VII - ETIOLOGIES

## A - Insuffisance antéhypophysaire d'origine hypophysaire :

- **Causes tumorales** : Elles représentent une cause fréquente et l'examen radiologique (scanner ou mieux IRM) de l'hypophyse est obligatoire devant toute insuffisance hypophysaire.
  - Adénomes hypophysaires
  - Métastases hypophysaires ou de la tige pituitaire (cancer du sein, rein, colon )
  - Méningiomes
  - Gliomes intrasellaire

# 4- ETIOLOGIES

- **Causes vasculaires : La maladie de Sheehan :**
  - il s'agit d'une nécrose aiguë de l'hypophyse antérieure secondaire à un choc hémorragique, survenant dans le postpartum.
  - Cette étiologie est devenue rare grâce aux progrès réalisés en réanimation obstétricale.

# 4- ETIOLOGIES

## □ Causes iatrogènes :

- Chirurgie hypophysaire.
- Radiothérapie hypophysaire :
  - l'insuffisance hypophysaire survient dans des délais très variables : quelques mois à plusieurs années
  - une surveillance hormonale répétée et prolongée doit être pratiquée
- Corticothérapie prolongée responsable d'un déficit corticotrope isolé.

# 4- ETIOLOGIES

- **Causes inflammatoires ou infectieuses :**
  - Granulomes hypophysaires, hypophysites lymphocytaires (auto-immunes) et abcès sont exceptionnels.
  - Maladie de surcharge : hémochromatose.
  - Traumatismes : Atteinte hypophysaire, hypothalamique ou section de la tige pituitaire, syndrome de la selle turcique vide.

# 4- ETIOLOGIES

## B. Insuffisance antéhypophysaire d'origine hypothalamique :

- ❑ L'association d'une insuffisance antéhypophysaire à un diabète insipide et/ou une hyperprolactinémie est évocatrice.
- Causes tumorales : Les craniopharyngiomes de l'enfant ou de l'adulte sont les tumeurs les plus fréquentes entraînant une IA par compression. Plus rarement sont retrouvés : gliomes du chiasma, méningiomes
- Maladies de système : sarcoïdose,
- tuberculose.

# VIII - TRAITEMENT

**A-Traitement substitutif** : il s'agit d'un **traitement substitutif à vie**.

□ **Déficit corticotrope** :

➤ Hydrocortisone (cp à 10 mg) :

30 mg par jour

➤ La substitution en minéralo-corticoïdes n'est pas nécessaire.



# VIII - TRAITEMENT

- **Déficit thyroïdote :**
- Lévothyroxé : 100 à 125 ug/jour ; généralement à adapter suivant le taux de T4 libre de contrôle 6 semaines après l'instauration du traitement.
- **Déficit gonadotrope :** En l'absence de désir de reproduction, une substitution en stéroïdes suffit pour:
  - ✓ permettre le maintien des caractères sexuels secondaires

# VIII - TRAITEMENT

- ✓ une vie sexuelle satisfaisante
- ✓ éviter l'ostéoporose
- ❖ Chez la femme : estroprogestatifs
- ❖ Chez l'homme : androgènes retard, Androtardyl  
250 mg : 1 injection intramusculaire toutes les 3 semaines.
- En cas de désir d'enfant, un traitement par gonadotrophines suivant l'étiologie du déficit est nécessaire.

# VIII - TRAITEMENT

## □ **Déficit somatotrope :**

- Il n'est substitué actuellement que chez l'enfant avant la puberté : administration quotidienne par voie parentérale de GH biosynthétique pendant plusieurs années.
- La substitution en GH chez l'adulte est encore en cours d'évaluation ; Il semble qu'elle apporte un mieux être, un bénéfice sur la masse musculaire, la fonction cardiaque.

# VIII - TRAITEMENT

## B. Traitement étiologique :

- **Adénomes hypophysaires :**
  - La chirurgie et/ou la radiothérapie se discutent de manière individuelle suivant chaque cas.
- **Autres étiologies :**
  - Traitement d'une sarcoïdose
  - hémochromatose (saignées)
  - Corticoïdes pour les hypophysites et granulomes

# IX -Conclusion

- Poser le diagnostic à un stade précoce
- Déficit à rechercher et explorer devant toute pathologie hypophysaire
- Traitement vital pour l'insuffisance corticotrope, thyroïdienne
- La supplémentation en hormones sexuelles est nécessaire pour la sexualité, et la minéralisation osseuse
- La supplémentation en GH est proposée